Lane Medical Library

Aus dem Institut für Tierpathologie der Universität München.
Vorstand: Professor Dr. O. Seifried.

Pathologische Anatomie, Histopathologie und Pathogenese der Pelztiertuberkulose.

Inaugural-Dissertation

zur Erlangung der Doktorwürde der Tierärztlichen Fakultät der Ludwig-Maximilians-Universität München

Vorgelegt von

Irmgard Saßenhoff
approb. Tierärztin
aus München.

Buchdruckerei Hohenhaus, München, Landwehrstr. 29
1936

Aus dem Institut für Tierpathologie der Universität München.
Vorstand: Professor Dr. O. Seifried.

Pathologische Anatomie, Histopathologie und Pathogenese der Pelztiertuberkulose.

Inaugural-Dissertation

zur Erlangung der Doktorwürde der Tierärztlichen Fakultät der Ludwig-Maximilians-Universität München

Vorgelegt von

Irmgard Saßenhoff
approb. Tierärztin
aus München.

Buchdruckerei Hohenhaus, München, Landwehrstr. 29
1936

Gedruckt mit Genehmigung der Tierärztlichen Fakultät der Ludwig-Maximilians-Universität München.

Referent: Prof. Dr. O. Seifried.

Die in den letzten Jahren in immer größerem Umfange betriebene Zucht der Edelpelztiere in Deutschland hatte zwangsläufig eine stärkere Beachtung der Krankheiten dieser Tiere zur Folge. Während zu Beginn der Züchtung in erster Linie die Parasiten den Bestand der Gehege bedrohten, mehren sich seit Besserung von Haltung, Pflege und Ernährung die Fälle, bei denen Tuberkulose als Todesursache festgestellt wird. Diese Krankheit tritt nun bei den Farmtieren in einem vom Gewohnten in mancherlei Hinsicht abweichenden Bild in Erscheinung. Die Berichte, die das Schrifttum hierüber aufweist, sind jedoch sehr auseinandergehend und widersprechend, teilweise auch so unvollständig, daß es geraten schien, an Hand des dem hiesigen Institute eingesandten Materials, eine eingehende Untersuchung über die Pathologische Anatomie, Histopathologie und Pathogenese der Pelztiertuberkulose anzustellen.

Schrifttum.

Seit dem Jahre 1926 berichten Bazin (1), Brandt (2), Cohrs (3), Dunkin (4), Freund (5), Grieder (6), Griffith (4), Heidegger (7), Laidlaw (4), Mallner (8), Nieberle (9), Schmidt (10), Sprehn (11), Steiner (12), die Tharandter Forschungsstelle (13), Ullrich (14), Vink (15) über Tuberkulose bei Silberfuchs, Nerz, Nutria, Iltis, Biber und Frettchen. Nach ihren Erfahrungen ergibt der Zerlegungsbefund in der Mehrzahl der Fälle:

Starke Abmagerung und tuberkulöse Veränderungen an den Brust- und Bauchorganen. Auffallend häufig ist der Prozeß mit ikterischer Verfärbung des Unterhautzellgewebes und der gesamten inneren Organe vergesellschaftet. Die Gekröslymphknoten sind bis zu Kastaniengröße geschwollen, „sarkomähnlich", meist nicht oder nur in

geringem Umfange verkäst und nicht verkalkt. Dünndarm samt Gekröse und geschwollenen Lymphknoten können zu einem einzigen Ballen verwachsen sein. Einigemale wurden graugelbe Eiterherde in den Lymphknoten gefunden.

Beobachtungen über das Auftreten von Darmtuberkulose sind selten; es handelt sich dabei um erbsen- bis pfenniggroße, flache oder ganz feine Geschwüre ohne überhängende Ränder in der Schleimhaut des Blinddarms oder im hinteren Leerdarm.

Eigenartige linsen- bis erbsengroße, durchscheinende, „wie gekochter Reis aussehende" Knötchen, deren Schnittfläche grauspeckig, hyalin, selten zentral verkäst ist, finden sich auf und in Lunge, Leber, Nieren, Milz, Bauchspeicheldrüse und serösen Häuten. Sprehn (11) sah beim Nerz das seltene Vorkommen von Lungentuberkulose mit ausgesprochener Kavernenbildung. In anderen Fällen weisen Leber und Milz nur unspezifische Veränderungen auf. Die Leber ist geschwollen, ausnahmsweise schwielig oder fein granuliert, bunt gefärbt oder mehr gelblich, wie bei akuter Leberdystrophie, ohne die geringste Herderkrankung. Auch die Milz ist in der Regel nur hyperplastisch.

Bei Nerzen wurde auch eine tuberkulöse Einschmelzung des Auges und milchglasfarbige Knötchen in der Gehirnhaut beobachtet, bei anderen eine Erblindung und Lähmung der Hinterhand.

Der tuberkulöse Primärherd bei den Pelztieren ist in der Regel im Verdauungsapparat gelegen. Nur bei Nerzen soll er sich häufiger in den Atmungsorganen befinden. Daran anschließend erfolgt fast regelmäßig Frühgeneralisation. Eine chronische Organtuberkulose ist unbekannt Nerze werden als weit empfänglicher angesehen wie Silberfüchse. Während sich beim Fuchs die pathologisch-anatomischen Veränderungen vor allem in der Bauchhöhle zeigen, sind beim Nerz insbesondere die Atmungsorgane befallen.

Ursächlich konnte in den meisten Fällen von Pelztiertuberkulose Typus bovinus bisweilen auch der Typus humanus des Tuberkelbakteriums nachgewiesen werden.

Mit der Histopathologie der Pelztiertuberkulose haben sich in letzter Zeit vornehmlich Nieberle (9) und seine Mitarbeiter beschäftigt: Im Gegensatze zu der Tuberkulose der meisten übrigen Tiere kommt es in den Organen der Pelztiere nicht zur Ausbildung eines Tuberkels vom typischen Aufbau. Vielmehr handelt es sich regelmäßig um eine rein produktive Gewebsreaktion in Form von großzelligen Histiozytenwucherungen. Kennzeichnend ist völliges Fehlen oder ganz auffallendes Zurücktreten entzündlich-exsudativer Vorgänge.

Im Darm, sowohl in den Follikeln und Peyer'schen Platten wie in der Schleimhaut selbst, auch in den regionären Lymphknoten erfolgt die Keimabwehr nur durch herdförmig oder diffus wuchernde Makrophagen mit stärkster Bakterienphagozytose. Die Histiozyten zerfallen infolge des Bakteriengehaltes und es erfolgt auf diese Weise zentrale Verkäsung ohne Beteiligung von Leukozyten.

Ähnlich sind die Herde in der Lunge und die Knötchen in Leber und Milz aufgebaut. In diesen beiden Organen können, bei völligem Fehlen makroskopischer Veränderungen, auch eigenartige diffuse Zellwucherungen auftreten und zwar in der Leber eine diffuse Sternzellwucherung zwischen den Leberzellbalken, welch letztere in der Folge druckatrophisch zugrunde gehen. In der Milz kommt es zu hochgradiger und diffuser Vermehrung und Aktivierung der Retikulumzellen in Pulpa und Malpighischen Körperchen und in geringem Grade der Endothelien der capillaren Milzsinus.

Ferner zeigen die Capillaren, die postcapillären Venen, die Sublobar- und die größeren Venen der Leber sowie die Pfortaderäste diffuse oder herdförmige Makrophagenwucherungen, teils in der Intima, teils in der Adventitia. Verfolgt man die Entstehung der Intimaveränderungen, so sind zuerst vereinzelte Tuberkelbakterien im Intimagewebe unmittelbar unter dem Endothel nachweisbar, woran sich Makrophagenansammlung, Phagozytose von Bakterien und schließlich Bildung von charakteristischen Intimagranulomen anschließt. Die letzteren sind stets von einer unversehrten Endothellage überzogen und können weit ins Gefäßlumen vorragen. Die Endothelien selbst enthalten nie phagozytierte Bakterien. Parietale Thromben fehlen an den Intimagranulomen. Dagegen treten polypöse subintimale Zellwucherungen auf sowie Zellansammlungen in der Adventitia, in letzterer in Form von breiten Histiozytenmänteln um die Gefäße herum

Allen Fällen von Pelztiertuberkulose gemeinsam ist die histologisch nachweisbare Tuberkelbakterienseptikaemie. In den großen Lebervenen, in gleicher Weise wie in den großen Milzvenen lassen sich überall reichlich Tuberkelbakterien finden, teils noch in Zellen eingeschlossen, teils frei in der Blutbahn. Sie gelangen mit den Sternzellwucherungen der Leber in die venösen Gefäße, nachdem der schützende Endothelbelag verloren gegangen ist, da ja keine demarkierenden entzündlichen Vorgänge sich in der Gefäßwand abspielen. Beim Vorliegen einer tuberkulösen Sepsis kommt es auch zur Ausscheidung von Bakterien durch die Nieren, worauf der Bakteriengehalt der Glomeruli hinweist.

Diese fast reine Zellreaktion, besonders der Sternzellen, der subintimalen und adventitiellen indifferenten Mesenchymzellen in der Le-

ber und auch der Sinusendothelien in der Milz, stellen die Reaktion des Organismus dar, die er sonst gegenüber ungiftigen Fremdkörpern entfaltet. Die Tuberkelbakterien wirken also auf die Pelztiere nur als Fremdkörper.

Auch beim Hund ist eine derartige Reaktion wahrzunehmen; vorherrschend ist hier aber die Zellansammlung in der Gefäßadventitia, während Intimaherde fehlen.

Eigene Untersuchungen.

Material: Zur pathologisch-anatomischen und histologischen Untersuchung gelangten 10 an Tuberkulose erkrankte Silberfüchse, 7 Nerze, sowie ein Hund, dessen pathologische Veränderungen eine auffallende Ähnlichkeit mit den bei den Pelztieren gesehenen aufwiesen.

Technik: Die tuberkulös erkrankten oder verdächtigen Organe wurden in Formalin fixiert und die davon gefertigten Paraffinschnitte gefärbt:

1. mit Alaunhämatoxylin-Eosin,
2. nach van Gieson,
3. mit Elastin H nach Grübler,
4. mit Weigertscher Fibrinfärbung,
5. mit Tuberkelbakterienfärbung nach Ziel-Neelsen.

Pathologisch-anatomische Befunde.

A. Silberfüchse.

Sämtliche Tiere sind außerordentlich stark abgemagert. Fünf der Kadaver zeigen schmutziggelbe Farbtönung des Unterhautzellgewebes und der inneren Organe.

Die Veränderungen im Darm, welche bei acht von den zehn Füchsen festgestellt werden konnten, treten in so verschiedenartigen Formen auf, daß kein für die Darmtuberkulose der Pelztiere typisches Bild herausgestellt werden kann. Nicht zwei Fälle ergeben den gleichen Befund, weder in Bezug auf Art und Grad der Veränderungen, noch auf die Häufigkeit

ihres Vorhandenseins. Die Abweichungen treten in zwei Formen auf: entweder herdförmig, oder mehr diffus, die Schleimhaut streckenweise in ihrer ganzen Ausdehnung erfassend; indessen kommen diese beiden Arten auch zusammen vor. Diese pathologisch-anatomischen Veränderungen werden meist entweder im Bereiche des Duodenums, in der Nähe des Blinddarmausganges, in diesem selbst oder im kaudalen Teil des Leerdarms nachgewiesen.

Herdförmig tritt die Darmtuberkulose in Form von Knötchen und Geschwüren in Erscheinung: In der diffus verdickten Schleimhaut liegen derbe schwärzliche stecknadelkopf- bis linsengroße Knötchen mit glänzender einheitlich dunkelgrauer Schnittfläche unregelmäßig verstreut oder in kleinen Haufen vereinigt. Linsengroße runde Erhabenheiten mit leicht eingedellter, rötlich gefärbter Mitte ragen 1 mm über die Schleimhaut hervor. Pfenniggroße Geschwüre besitzen einen 1 mm breiten, ½ mm hohen gelbweißen Rand und ein schwarzgraues Zentrum. In anderen Fällen entsteht lediglich der Eindruck eines unregelmäßig begrenzten, rauhen Schleimhautdefektes ohne Rand, der meist dieselbe, selten etwas dunklere Farbe wie die Umgebung aufweist. Was nun die Veränderungen betrifft, die sich über größere Darmabschnitte erstrecken, so findet sich stellenweise, in verschieden starker Ausdehnung, eine diffuse, scheinbar unspezifische Schwellung der Schleimhaut, und nur der histologische Schnitt ergibt, daß es sich auch hier um Tuberkulose handelt. Ebenso zeigt erst das mikroskopische Bild, daß blutige Streifen im verdickten Duodenum Veränderungen tuberkulöser Natur sein können. Einen eigentümlichen Befund weisen die hinteren Darmabschnitte eines Silberfuchses in der Ausdehnung von ungefähr einem Meter auf: die Darmschleimhaut ist etwa 4 mm dick und auf ihrer Innenfläche dicht schwarzgrau gesprenkelt, außerordentlich derb, schwielig und höckerig. Im selben Bereich sind außen, unter der Serosa, reihenweise linsengroße, glasige Knötchen sichtbar. Die Veränderungen sind gegenüber der normalen Schleimhaut stark

abgesetzt. In einem anderen Fall ist ein leicht geschwollener Darm 50 cm vom Anus entfernt in einer Ausdehnung von 20 cm mit zahllosen roten Pünktchen übersät.

Die Darmlymphknoten sind stets deutlich miterkrankt. In einem einzigen Fall erweisen sie sich als tuberkulös, ohne daß im Darme selbst irgendwelche Veränderungen nachweisbar sind. Die Gekröslymphknoten und vor allem die Lymphknoten im Bereiche des Magens sind stark geschwollen. Die einzelnen Knoten werden haselnuß- bis daumengroß. Sie sind derb, gelb- oder grauweiß, glatt und glänzend. Auf dem Querschnitt hebt sich meistens eine feste, weiße 2 mm dicke Kapsel ab, deren Inhalt homogen, porzellanartig ohne Verkäsung oder mit kleinen, gelben, bröckeligen Verkäsungsherden stippchenartig, strang- oder knötchenförmig durchsetzt ist. In einigen Fällen sind die Darmlymphknoten nur bohnen- bis haselnußgroß, dunkel-braunrot, weniger derb, elastisch, auf der Schnittfläche gleichmäßig dunkel und glänzend mit hellen, gelbgrauen, elastischen, homogenen, stecknadelkopfgroßen Fleckchen versehen. In einem einzigen Falle waren die Gekröslymphknoten grauweiß und hart und auf dem Querschnitt vollkommen verkalkt. In Ausstrichpräparaten aus den Lymphknoten sind Tuberkelbakterien in großer Anzahl zu sehen.

Die bei sieben Silberfüchsen festgestellten makroskopischen Leberveränderungen, die in fünf Fällen mit allgemeinem Ikterus verbunden sind, geben allein keinerlei Anhaltspunkte für die Diagnose „Tuberkulose“. Sie bestehen aus einer meist leichten Schwellung des Organs, erkenntlich an den schwach abgerundeten Rändern, aus einer unveränderten oder geringgradig derben Beschaffenheit und aus den verschiedenartigsten, diffusen und herdförmigen Farbabweichungen. Bei einem Tier ist die Leber bis auf das Doppelte der normalen Größe angeschwollen. Sie weist häufig Muskatnußzeichnung auf. Die Grundfarbe ist entweder in seltenen Fällen tiefdunkel-blaurot oder, weit häufiger, gelbbraun bis lehmfarben bis ockergelb.

Zudem sind, unregelmäßig über die Oberfläche verteilt, schattenhafte, weiße Fleckchen zu beobachten oder deutlicher ausgeprägte, grauweiße miliare bis linsengroße Knötchen, die $^1/_4$mm in die Tiefe des Organs hineinreichen. Ferner zeigt die Leber zuweilen spritzerförmig verteilte weinrote Pünktchen. Auch über die Oberfläche verstreute leichte narbige Einziehungen bekunden, daß sich hier pathologische Prozesse abgespielt haben. Auf dem Querschnitt wiederholt sich etwas verwaschen jeweils das Bild der Oberfläche. In vier Fällen finden sich scharf abgegrenzte erbsen- bis pfenniggroße porzellanartige, elastische Knötchen, deren Mitte dunkler und eingezogen sein kann, jeweils zwei bis drei zusammen, auffallender Weise fast stets am medio-ventralen Rand des rechten Leberlappens und des rechten accessorischen Lappens und am Grund des Spiegel'schen Lappens. Das sind deutlich tuberkulöse Knoten und Geschwüre. Die Leberlymphknoten lassen Veränderungen größtenteils vermissen, nur bei einem Fuchs sind sie haselnußgroß, derb und auf dem Schnitt grauweiß.

Ausgesprochene tuberkulöse Milzveränderungen gelangen nicht zur Beobachtung, insbesondere fehlen jegliche Anzeichen typischer, tuberkulöser Knoten. Die Schwellung des Organs ist in den meisten Fällen so wenig ausgeprägt, daß ihr Vorhandensein nicht immer mit Sicherheit behauptet werden kann. Bei einem Fuchs weist die Milz im oberen und unteren Drittel je eine halbkugelige, markstückgroße, pulpöse Schwellung auf.

Tuberkulös erkrankte Nieren finden sich bei sechs Tieren vor. Auf der Oberfläche und im Parenchym des sonst unveränderten Organs treten miliare bis stecknadelkopfgroße weiße oder gelbliche, glatte, glasige Knötchen auf, die ungefähr 1 mm in die Tiefe reichen und von homogener Beschaffenheit sind.

Die Lungen aller zur Untersuchung gelangten Silberfüchse zeigen eindeutig tuberkulöse Veränderungen. Die Lun-

genoberfläche erweist sich als glatt und glänzend, und ist teilweise, besonders an den scharfen Rändern, blaurot oder braunrot gefleckt. Auf ihr diffus verstreut finden sich glasige, grauweiße, elastische, miliare bis linsengroße, runde Knötchen, die gegenüber ihrer Umgebung scharf abgegrenzt sind, 1 mm über die Oberfläche ragen und 1 mm in die Tiefe reichen. Am Margo obtusus fließen die Knötchen oft zu größeren graugrünen Flecken zusammen, die aber dieselbe Beschaffenheit zeigen wie die kleinen Tuberkel. Neben diesen Knoten sind in geringer Anzahl linsen- bis pfenniggroße Geschwüre wahrzunehmen, die 1 mm breiten, gelblichen Rand und ein vertieftes bräunliches Zentrum besitzen. Stark abweichend hiervon befinden sich auf der grauroten Lungenoberfläche eines einzigen Fuchses grüngelbe Flecken bis zu Markstückgröße, die weich und schmierig sind und sich ausstreichen lassen. Im Ausstrichpräparat erkennt man zahlreiche Tuberkelbakterien. Die erkrankten Stellen sind gegen die Nachbarschaft nicht scharf abgegrenzt. Bei einem anderen ganz aus der Reihe fallenden Befund ist die Lunge fast vollkommen von grauweißen, linsen- bis haselnußgroßen, scharf berandeten Flecken bedeckt, die sich blasenähnlich vorwölben. Dazwischen sieht man nur noch schmale Züge von unverändertem Lungengewebe. Der Schnitt läßt erkennen, daß diese quaddelartigen Veränderungen, die sich über die ganze Lunge erstrecken, 2 mm hoch sind. Darunter erscheint makroskopisch vollkommen intaktes Lungengewebe.

Die Konsistenz der Lunge ist elastisch, zuweilen etwas derber. Durch die zahlreichen im Parenchym enthaltenen Knötchen fühlt sich das Organ körnig und grieselig an. Neben den Zeichen der Tuberkulose besteht häufig Oedem oder begrenztes Emphysem der Spitzenlappen. Auf dem Lungenquerschnitt wiederholt sich verwaschen und weniger stark ausgeprägt das Bild der Oberfläche. Die Lungenlymphknoten weichen in Bezug auf Größe bei weitem nicht so stark vom Normalen ab wie die Darmlymphknoten. Sie sind graugelb

oder dunkelrot, meistens elastisch und weich und weisen auf dem Querschnitt dieselben Knötchen wie die Lunge auf.

Bei drei Tieren besteht außerdem noch eine ausgebreitete Serosentuberkulose: Bauchfell und Netz, Zwerchfell, Rippenfell, Mittelfell und Herzbeutel, Schlund und Trachea sind mit kleinen, weißen, glasigen, diskusähnlichen Knötchen übersät.

Außerdem sind in einigen Fällen speckig geschwollene Halslymphknoten wahrzunehmen und bohnengroße Mandeln mit käsigen Pfröpfen.

B. Nerze.

Die Tiere zeigen schlechten Ernährungszustand. Ikterus konnte jedoch bei den Nerzen nie beobachtet werden.

Der Darm weist nur bei einem Nerz pathologisch-anatomische Veränderungen auf: die Schleimhaut des Leerdarms ist 2—3 mm dick. Erst mikroskopisch kann dies als tuberkulöser Vorgang erkannt werden. Die regionären Lymphknoten sind in diesem Fall geschwollen, aber weich und elastisch und weisen kleine Verkäsungsherde auf.

Nur bei einem von diesen Farmtieren ist die Leber geschwollen, prall, dunkelrot mit schwach ausgeprägter Muskatnußzeichnung versehen. Am Spiegel'schen Lappen befinden sich kaum sichtbare, stecknadelkopfgroße, gelbe Fleckchen, die keine Tiefenausdehnung besitzen.

Pulpöse Milzschwellungen sind in fünf Fällen deutlich wahrnehmbar.

Im Gegensatz zum Silberfuchs treten beim Nerz die Milzveränderungen mehr in den Vordergrund, während die Leber nur selten tuberkulöse Veränderungen aufweist.

In den Nieren sind nur selten glasige Knötchen wahrzunehmen, aber in vier Fällen starke narbige Einziehungen.

Die Lunge ist in derselben Weise tuberkulös verändert wie die der Füchse, doch fehlen die dort einmal festgestellten erweichten Herde. Die regionären Lymphknoten sind höchstens bohnengroß, dunkelrot und weich.

An anderen Organen fehlen tuberkulöse Veränderungen. Die Lunge ist bei den Nerzen das weitaus am stärksten ergriffene Organ.

Bei dem erwähnten Fall von Tuberkulose des Hundes finden sich die für Pelztiertuberkulose so charakteristischen, grauweißen, speckigen Knötchen auf der Oberfläche und im Parenchym der Lunge und am Zwerchfell. Zudem besteht hochgradige Stauungsleber.

Histopathologie

Die Histopathologie der tuberkulösen Veränderungen bei Silberfuchs und Nerz wird gemeinsam besprochen, da keine weittragenden Unterschiede vorhanden sind.

Die Reaktion des Darmes (Abb. 1, 2) auf die Einwirkung des Tuberkelbakteriums besteht in einer hochgradigen Proliferation eigenartiger Zellen. Das gilt aber nicht allein für dieses Organ, sondern dies ist eine Eigentümlichkeit der Pelztiertuberkulose überhaupt. In jedem erkrankten Organ finden sich an Stelle der bei anderen Tierarten zu beobachtenden, typisch aufgebauten Tuberkelknötchen Haufen von ziemlich großen, vielgestaltigen Zellen, deren charakteristischer Kern oft groteske Formen annimmt, rund oder länglich, mandel- oder nierenförmig sein kann, in jedem Fall aber chromatinarm und bläschenförmig ist. Nur selten sind vereinzelte Lymphozyten, nie Fibroplasten ein Bestandteil dieser Herde. Riesenzellen fehlen fast stets. Gegen die Umgebung können die Zellhaufen scharf abgesetzt sein; sie besitzen jedoch nie eine Kapsel. Das Fehlen entzündlich-exsudativer Vorgänge steht mit dem Fehlen von Fibrin in Einklang.

Eine ausgedehnte Infiltration von Epitheloidzellen im Bereiche der Submukosa beherrscht das histologische Bild in der Darmwand. Wir sehen sie diffus das Gewebe durchsetzen oder in kleinen Herden vereinigt, die vielfach zusammenfließen. Stets sind sie in der Nachbarschaft der Gefäße wahrzunehmen, deren Wand sie hin und wieder gleichmäßig infiltrieren und deren Lichtung sie anfüllen. Durch die Zellwucherung schwillt die Unterschleimhaut stark an und ist dann um das 3—5 fache dicker wie gewöhnlich. Eine ähnlich starke Durchsetzung mit Zellen macht sich auch in der Schleimhaut selbst zwischen den Drüsen breit. Diese gehen dadurch druckatrophisch zugrunde und es bleibt ein breiter Zellwall in dem sich noch verschiedene Überreste der Darmdrüsen nachweisen lassen. In diesem einzigen Zellhaufen finden sich einige wohlerhaltene Gefäße. Ist die Zellinfiltration auf einen kleineren Schleimhautabschnitt beschränkt, dann kann die betreffende Stelle abgestoßen werden. In sehr weit fortgeschrittenen Fällen sind Mukosa wie Submukosa so vollkommen mit Zellen durchsetzt, daß schwer festzustellen ist, ob die Schleimhaut noch vorhanden ist oder nicht. Bei weniger starker Zellinfiltration läßt sich immer zwischen Schleimhaut und Unterschleimhaut ein deutlicher, schmaler Zellsaum erkennen, der sich in der Hauptsache noch in der Mukosa, besonders zwischen den der Submukosa zunächst liegenden Drüsen erstreckt.

Häufig finden sich auch kleine Zellherde unmittelbar unter der Serosa und reichen von hier aus in die Muskelschicht hinein. Die Serosa selbst ist nur in einem Falle von Epitheloidzellen durchsetzt. Wenn der tuberkulöse Prozeß weit fortgeschritten ist, kann auch die Muskularis selbst in Mitleidenschaft gezogen sein. In ihr bilden sich dann ebenfalls umfangreiche Zellherde, die die einzelnen Muskelzüge weit auseinanderdrängen, so daß letztere schließlich senkrecht verlaufen. Es ist erklärlich, daß eine derart veränderte Darmmuskulatur bis auf das Dreifache ihrer normalen Ausdehnung anschwillt.

Die gewucherten Makrophagen nehmen die Tuberkelbakterien in sehr verschiedenem Ausmaße in sich auf. Während an einigen Stellen die Bakterien überhaupt nicht nachzuweisen sind, treten sie an anderen in ungeheueren Massen auf. Das Zellprotoplasma schwillt und ist dicht mit Tuberkelbakterien vollgestopft. Der Zellkern wird an die Seite gedrückt und erleidet degenerative Veränderungen. Die Kerne lösen sich einfach auf oder zerfallen in Chromatintrümmer. Die Mitte der Makrophagenherde besteht nun aus einer scholligen gequollenen hypereosinophilen Masse, in der zunächst noch deutlich Zellen ohne Kerne zu erkennen sind. Bei weiter fortgeschrittenen Fällen bekommt das nekrotische Gewebe eine faserige Struktur, in dessen Gewebslücken sich Kerntrümmer befinden. Inmitten der zugrunde gegangenen Zellen sind die Gefäße teilweise noch gut erhalten und besitzen einen Kranz von nicht entarteten Epitheloidzellen. Im Darm entsteht Nekrose nur im Zentrum großer Herde. Die Nekrosen in den übrigen Organen weisen dieselbe Struktur auf.

In den Gekröslymphknoten wuchern die Makrophagen diffus und durchsetzen das ganze Parenchym. Um die Gefäße treten sie gehäuft auf. Die Epitheloidzellen können das ganze lymphatische Gewebe verdrängen und dann selbst im Zentrum der Nekrose anheimfallen. In dem netzförmigen, wabigen, zugrunde gegangenen Gewebe sind die Kerntrümmer diffus verstreut oder in Häufchen beisammen. Die Nekrose kann so ausgedehnt sein, daß der Lymphknoten vollkommen davon eingenommen ist und nur am Rande noch ein schmaler Streifen von Zellen übriggeblieben ist. Bei einem Silberfuchs ist der ganze Lymphknoten im Innern verkalkt. Eine sekundäre bakterielle Infektion der Darmlymphknoten ist nur bei einem Nerz nachgewiesen worden.

Auch in der Leber (Abb. 3, 4, 5) führt die Infektion mit Tuberkelbakterien zu einer starken Wucherung von Zellen. Wohl tritt die Nekrose mehr in den Hintergrund, aber es

besteht kein grundsätzlicher Unterschied zwischen den histopathologischen Veränderungen im Darm und in der Leber. Ziemlich häufig besteht eine Blutstauung in der Leber und es erfolgt Austritt von roten Blutkörperchen ins Lebergewebe. Vielgestaltige Makrophagen mit großem, bläschenförmigem Kern treten in kleinen Häufchen auf, die unregelmäßig zwischen den Leberzellbalken verteilt sind. Eine vollkommen diffuse Durchsetzung der Leber mit Zellen kann bei den mir vorliegenden Fällen nicht beobachtet werden. Die Zellansammlungen finden sich bei einigen Tieren nur um die Gefäße herum, während das auch sonst unveränderte Leberparenchym frei von ihnen ist. Die Epitheloidzellen bilden vor allem um die Pfortader- und Leberarterienäste Herde. Daher kommt es, daß hauptsächlich die Glisson'schen Dreiecke in hohem Grade zellig infiltriert sind. In anderen Fällen lassen sich die Makrophagenherde im ganzen Leberparenchym wahrnehmen. Die Zellhäufchen sind oft ausgesprochen rund mit wirtelartiger Anordnung der Zellen und gegen die Umgebung scharf abgesetzt, ohne jedoch irgendwelche Kapsel zu besitzen. Sie bestehen zum größten Prozentsatz aus Epitheloidzellen, unter denen hin und wieder Lymphozyten und degenerierte Leberzellen wahrzunehmen sind. Die Ausdehnung der Zellansammlungen ist sehr schwankend, ebenso ihre Menge. Zuweilen liegen sie dicht beisammen und gehen ineinander über. Die Leberzellbalken werden dadurch weit auseinander gedrängt. Sie quellen auf, werden homogen und stark eosinophil und verlieren ihre Kerne. Ihre Konturen werden verschwommen. Die Wucherung dieser Zellen kann solche Ausmaße annehmen, daß sie das Leberparenchym fast vollständig verdrängen und zwischen ihnen nur noch Leberzellbalkeninseln verbleiben. Im Inneren der Zellherde tritt zuweilen nekrotisches Gewebe auf, das durch Zugrundegehen zweier Gewebsarten entstehen kann: es sind das entweder nach Bakterienaufnahme abgestorbene Epitheloidzellen, wie sie auch im Darm zu finden sind, oder druckatrophisch zugrundegegangene Leberzellbalken. In letzte-

rem Falle befinden sich im nekrotischen Zentrum keine Tuberkelbakterien.

Wie im Darm so können auch in der Leber deutliche Beziehungen zwischen den Makrophagenherden und den Blutgefäßen festgestellt werden (Abb. 6, 7, 8). Auffallend und immer wieder zu beobachten sind besonders die Zellmäntel um die Lebergefäße herum. Der Gefäßwand liegen die Herdchen dicht an, die sich von hier aus ins Nachbargewebe ausdehnen. Sie durchsetzen entweder das anliegende Parenchym und etwa in der Nähe befindliche Gallengänge — oder sie dringen in die Gefäßwand selbst ein. Diese eng den Gefäßen anliegenden oder sie kranzförmig umschließenden Zellansammlungen stellen eine Zellinfiltration der perivaskulären Lymphbahnen und der Adventitia dar — eine tuberkulöse Periarteritis und Periphlebitis. Die von hier ausgehende Durchsetzung der Gefäßwand ist in den wenigsten Fällen eine diffuse und gleichmäßige. Die Menge der Zellen nimmt meist gegen das Lumen zu immer mehr ab. Stellenweise dringen die Makrophagen auch keil- und knopfförmig von der Adventitia her gegen die Intima vor und wölben das Endothel in die Gefäßlichtung vor. Die Gefäßwand ist aufgelockert, die elastischen Fasern sind teilweise zugrunde gegangen. Das Endothel kann sich von der Media an einzelnen Stellen oder völlig, im Zusammenhang ablösen. In verschiedenen Gefäßen fehlt es strekkenweise überhaupt. Hier wuchern dann die Epitheloidzellen polypenartig in die Lichtung ein und füllen diese teilweise oder ganz aus. Dieser Vorgang kann besonders an kleinen Gefäßen und Kapillaren verfolgt werden. Aber auch bei intaktem Endothel sind die Haargefäße mit Makrophagen angefüllt. wobei die gewucherten Zellen dem Endothel zuweilen unmittelbar anliegen. Auch diese Kapillaren sind von einem Ring von großen bläschenförmigen Zellkernen umgeben. Das sind die das Bild beherrschenden Gefäßveränderungen. Die von Nieberle so häufig beobachteten Intimagranulome können nur in ganz wenigen Fällen festgestellt werden. Hierbei ent-

steht eine subintimale Wucherung von Epitheloidzellen, die von intaktem Endothel überzogen ist und dieses in die Gefäßlichtung vorwölben kann. Tuberkelbakterien finden sich in großer Anzahl in den perivaskulären Lymphräumen und werden, selbst bei starker Zellwucherung in der Gefäßwand, gegen die Gefäßlichtung immer spärlicher. Im Lumen der Gefäße sind sehr wenig Bakterien und diese nur in Kapillaren wahrzunehmen.

Die Leberlymphknoten sind diffus von Makrophagen durchsetzt, die Bakterien in großen Mengen in ihrem Protoplasma enthalten.

Eine ausgesprochene und vollkommen diffuse Infiltration mit Makrophagen läßt die Milz erkennen. Nur um die Gefäße vereinigen sich die Zellen zu kleinen Herden. Außer- und innerhalb ihres Zellprotoplasmas finden sich Tuberkelbakterien. Eine Nebenerscheinung ist die Abnahme oder die Hyperplasie des lymphoiden Gewebes.

In den Nieren sind zwar nicht das ganze Parenchym, aber große Bezirke besonders der Rindenschicht diffus von Epitheloidzellen durchsetzt. Zellherde werden vor allem in perivasculärer und periglomerulärer Anordnung beobachtet. Aber auch die Gefäßwände selbst sind infiltriert. Durch die starke Zellansammlung kommt es zu Nekrose des Parenchyms und durch die Anfüllung der Zellen mit Tuberkelbakterien zum Untergang der Makrophagen, so daß schließlich ein nekrotisches Zentrum des befallenen Teiles entsteht, das sowohl Überreste des zugrundegegangenen Parenchyms, z. B. der Glomeruli und der Tubuli erkennen läßt, wie der degenerierten Zellen. Die Nekroseherde sind ein sehr häufiger Befund in den Nieren. Auf der Nierenkapsel sind ebenfalls große Epitheloidzellherde mit nekrotischem Inneren wahrzunehmen.

Die Lungen (s. Abbildung 9) zeigen Atelektase, in anderen Fällen ausgeprägte Stauungszustände. Wiederholt ist

ein Oedem zu beobachten, oder alle Gefäße sind prall gefüllt und es sind massenweise rote Blutkörperchen ins Parenchym ausgetreten.

Das Lungengewebe ist in einigen Fällen vollkommen diffus mit Makrophagen durchsetzt. Die Alveolen sind mit diesen Zellen und mit abgestoßenen Alveolarepithelien dicht angefüllt. Das interstitielle Lungengewebe kann stark verbreitert sein. Eine herdförmige Ansammlung besteht in diesen Fällen nur um die Gefäße und das nicht immer. Die Wände der Bronchien wie der Blutgefäße sind genau in der selben Weise und mit der gleichen Menge infiltriert wie das Lungengewebe.

In der Mehrzahl der Fälle sind die Zellwucherungen aber mehr herdförmig. Die Herde gehen allmählich in die Umgebung über oder sind gegen diese scharf abgesetzt, ohne eine Kapsel zu besitzen. Das Zentrum größerer Zellhaufen kann nekrotisch sein und erhält dann dieselbe schollige oder faserige Struktur wie sie bereits bei den Darmveränderungen beschrieben ist. Im Nekroseherd sind noch Überreste der elastischen Fasern der Alveolen nachweisbar. Ursache der Nekrose ist auch hier die starke Phagozytose der Makrophagen. Die Verkäsung beginnt stets in der Mitte der Herde. Der Übergang von den verkästen Teilen zu den unverkästen erfolgt ganz allmählich. Im nekrotischen Gewebe sind die Gefäße häufig noch erhalten, von einem Kranz nicht degenerierter Epitheloidzellen umgeben. Die Pleura ist stellenweise verdickt und von Zellen durchsetzt. Die Zellherde werden sehr groß und wölben sich knotenförmig vor. Im Zentrum kommt es zum Untergang von Zellen. Zwischen Pleura und Lungenparenchym befindet sich ein Grenzwall von Makrophagen.

Stärkste Zellwucherung ist in den allermeisten Fällen um Bronchien und Gefäße herum. Von den peribronchialen Lymphräumen aus breiten sich umfangreiche Epitheloidzellherde ins Lungengewebe aus. In vereinzelten Fällen dringen die Makrophagen auch in die Wand der Bronchien ein, wo sie aber meistens unter dem Endothel haltmachen. Dieses wird

zuweilen abgestoßen und die Zellen gelangen ins Lumen. In den Bronchien befindet sich dann ein Konglomerat von desquamierten Epithelien und gewucherten Zellen. Dazwischen liegen stellenweise Tuberkelbakterien. Die größere Menge der Bakterien ist jedoch in den umgebenden Lymphspalten nachzuweisen.

Beziehungen der tuberkulösen Veränderungen zu den Blutgefäßen, d. h. eine stärkere Zellwucherung im Bereich derselben, können fehlen. Sind sie aber vorhanden, dann tritt, wie in den übrigen Organen in erster Linie eine starke Infiltration der perivasculären Lymphräume und der Adventitia diffus oder herdförmig hervor. Von da aus wuchern die Epitheloidzellen knötchenartig ins umgebende Lungengewebe oder in die gequollene und aufgelockerte Gefäßwand vor und wölben die Intima knopf- oder keilförmig ins Lumen hinein. Zunächst sind diese Wucherungen von intaktem Endothel bedeckt. Später ist der Endothelüberzug nicht mehr nachweisbar. Epitheloidzellen werden auch im Lumen, besonders der kleinen Gefäße angetroffen.

Wie bei den Bronchien, so befinden sich die Tuberkelbakterien in großen Mengen in den umgebenden Lymphspalten. Zahlreich sind sie auch in der Adventitia und werden gegen die Gefäßlichtung spärlicher, so daß sie oft in den innersten Schichten der Gefäßwandung völlig fehlen. Selten können sie auch im Lumen nachgewiesen werden.

Die Mehrzahl der Lungenlymphknoten zeigt eine diffuse Durchsetzung mit gewucherten Epitheloidzellen. Eine stärkere Ansammlung von Makrophagen ist nur um die Blutgefäße zu beobachten, die oft prall gefüllt sind. Kommt es zur Herdbildung in diesen Lymphknoten, dann treten auch in deren Mitte eosinophile Nekrosen von gewohntem Aufbau auf.

Das gleiche Bild: in der Mitte homogenes nekrotisches Gewebe mit Kerntrümmern, umgeben von einem wechselnd starken Epitheloidzellsaum — sieht man auch in den tuber-

kulös veränderten Mandeln, Halslymphknoten und in sämtlichen Knoten auf serösen Häuten.

Auffallend übereinstimmend mit dem Untersuchungsergebnis bei den Pelztieren ist der Befund der histologischen Untersuchung des tuberkulösen Hundes: In der Lunge finden sich außer einem starken Stauungsoedem die immer wieder beobachteten Zellherde. Auch hier sind Epitheloidzellmäntel um Blutgefäße und Bronchien wahrzunehmen. Die Zellwucherungen in der Adventitia sind oft auch herdförmig und sitzen knospenartig den Gefäßen an. Auch die Gefäßwand ist infiltriert und gequollen. In der Gefäßlichtung sind Zellpfröpfe. Die Endothelien der Kapillaren sind zuweilen gequollen und die Zellkerne sind ähnlich bläschenförmig wie die Kerne der Makrophagen.

In der stark gestauten Leber zeigen sich die charakteristischen Zellwucherungen besonders um die Gefäße herum. Subendotheliale Gefäßwucherungen sind nur selten wahrzunehmen.

Pathogenese.

Bei den Silberfüchsen besteht in acht von zehn Fällen ein vollständiger Primärkomplex im Darm und bei einem weiteren Tier ein unvollständiger in dem selben Organ. Er tritt in Form von abgeheilten, pfennigstückgroßen Geschwürchen in der Darmschleimhaut in Erscheinung. Die zugehörenden Lymphknoten sind stets auffallend verändert. Bei dem letzten Fuchs zeigt die Lunge am gewölbten Rand im kaudalen Drittel einen erbsengroßen speckigen Knoten mit leichter zentraler Eindellung, der wohl als Primäraffekt angesehen werden muß. Die Mittelfell-Lymphknoten sind haselnußgroß, dunkelbraunrot und bergen weiße speckige Knötchen.

Der Primärkomplex bei den Nerzen findet sich nur einmal im Darm. Makroskopisch ist er nicht vollständig, denn

die Schleimhaut ist nur leicht geschwollen, wohl aber mikroskopisch. Das histologische Bild zeigt eine typische Epitheloidzellinfiltration der Mukosa. Die regionären Lymphknoten sind geschwollen und weisen kleine strahlenförmige Verkäsungsherde auf. Der Primäraffekt der übrigen tuberkulösen Nerze muß in der Lunge gesucht werden, da auch in den oberen Verdauungswegen keine entsprechenden Veränderungen festgestellt werden konnten. In der Lunge ist der Primäraffekt nur sehr undeutlich ausgebildet. Am dorsalen Rand der Lunge teils in der Mitte, teils mehr zwerchfellwärts sieht man pfenniggroße Geschwüre, einzeln oder zu mehreren, mit dunklem Zentrum und hellem Rand. Mikroskopisch sind das große, gegen die Nachbarschaft deutlich abgesetzte Zellherde mit nekrotischem Zentrum. Auch derbe, speckige, linsen- bis haselnußgroße Knoten sind am Margo obtusus vorhanden, deren histologischer Schnitt dem der Geschwürchen gleich ist. Die mediastinalen Lymphknoten sind immer vergrößert und verkäst.

Vom Primärherd aus kommt es zu Frühgeneralisation in fast allen Organen und beim Silberfuchs oft auf den serösen Häuten. Tuberkel finden sich dann immer in den Lungen, nächst häufig bei den Silberfüchsen in der Leber, bei den Nerzen in der Milz.

Die Ausbreitung des Krankheitsprozesses erfolgt in der Hauptsache auf dem Lymphwege. Dabei scheinen die perivasculären Lymphbahnen eine überragende Rolle zu spielen, denn immer sind sie vollgestopft mit Tuberkelbakterien und Makrophagen. Mit den abführenden Lymphgefäßen der Lymphknoten gelangen die Bakterien schließlich in den Ductus thoracicus und werden nun durch das Blut weitergetragen. Ebenso gelangen sie mit den die Gefäßwand durchwuchernden Epitheloidzellen in die Blutbahn. Der Hauptverbreitungsweg ist also lymphogen-haematogen. Daneben kommt es auch zu Verbreitung durch Kontaktwachstum und nach Einbruch der Tuberkel in die Bronchien auch auf dem Kanalwege.

Zusammenfassung.

1. Makroskopisch.

Charakteristisch für Pelztiertuberkulose sind kleine, grauweiße, speckige, linsen- bis erbsengroße Knötchen in fast allen Organen. Außerdem sind vereinzelt kleine, meist flache Geschwüre zu beobachten. Zu eitriger Einschmelzung tuberkulöser Herde kommt es nur ganz ausnahmsweise. Makroskopisch sichtbare Verkäsung besteht nur in den Lymphknoten. Eine Verkalkung derselben ist äußerst selten.

Milz- und Leberschwellungen sind in den meisten Fällen wahrzunehmen. Die Leber zeigt die verschiedenartigsten Farbabweichungen und kaum sichtbare, herdförmige Veränderungen. Beim Silberfuchs sind Leberveränderungen häufiger, beim Nerz Milzschwellungen.

2. Histologisch.

In der Regel steht eine diffuse oder herdförmige produktive Wucherung von Zellen mit großem bläschenförmigem Kern im Vordergrund. Es fehlen jegliche Anzeichen einer exudativen Entzündung (Fibrin, Lymphozyten, Fibroplasten). Langhans'sche Riesenzellen sind nur ganz vereinzelt nachweisbar. In der Mitte der Reaktionsherde gehen die gewucherten Zellen infolge gesteigerter Phagozytose zugrund. Dadurch entsteht Verkäsung (Koagulationsnekrose). Ihr geht aber regelmäßig eine spezifische Epitheloidzellwucherung voraus. Im Nekroseherd sind die Gefäße meistens erhalten.

Ein regelmäßiger Befund ist die in allen Organen zu beobachtende tuberkulöse Periarteriitis und Periphlebitis, die sich in die Gefäßwände ausbreitet und schließlich zu einer tuberkulösen Endoarteritis und Endophlebitis führen kann. Sehr selten sind alleinige subendotheliale Zellwucherungen, sog. Intimagranulome.

Tuberkelbakterien finden sich in größter Anzahl in den perivasculären Lymphbahnen und in nekrotischen Zentren von Epitheloizelltuberkel.

Der meist vollständige Primärkomplex ist beim Fuchs im Darm, beim Nerz in der Lunge gelegen. Die daran sich anschließende Frühgeneralisation entsteht lymphogen-haematogen.

Durch das Ergebnis der Untersuchungen werden im Wesentlichen die Befunde Nieberles bestätigt.

Schrifttum.

1. Bazin R., Rec, méd. vét., **105**, 213, (1929). — 2. Brandt angeführt nach Freund s. (5)! — 3. Cohrs P., Die Pelztierzucht **4**, No. 8, 153, (1928). — 4. Dunkin G., Laidlaw P., and Griffith J, Journ. comp. Path. Ther. **42**, Nr. 1 (1930). — 5. Freund L., Die Parasiten und sonstigen Krankheiten der Pelztiere, M. u. H. Schaper, Hannover 1930. — 6. Grieder H, Schweizer Archiv für Tierheilkunde **LXXVII**, Heft 4, (1935). — 7. Heidegger E., Der Deutsche Pelztierzüchter, 1930, 394—398. — 8. Mallner F., Pelztierkrankheiten, Löffler, Riga 1930. — 9. Nieberle K., Erg. d. allg. Pathologie u. Pathologischen Anatomie d. Menschen u. d Tiere **26**, (1932). — Zentralblatt f. Bakteriologie, Parasitenkd. u. Infektionskrkh. **127**, Heft 1 3, 1. Abt.: Originale (1932). — Zentralblatt f. d. ges. Tuberkuloseforschg. **38** Heft 9.10. — Deutsche Tierärztl. Wochenschrift **43**, 305 (1935). Zeitschrift f. Infektionskrkh., parasit. Krkh. und Hygiene **47**, 3 Heft 227 (1935). — 10. Schmidt F., Der Deutsche Pelztierzüchter 1933, 307; — Der Deutsche Pelztierzüchter 1935, 89. — 11. Sprehn K., Der Deutsche Pelztierzüchter 1930, 69. — 12. Steiner B., Münchner Tierärztl. Wochenschft. 1931, 617. — 13. Mitteilg. d. Forschungsstelle f. Pelztkde. — Tharandt Deutsch-Österr. Tierärztl. Wochenschrift **9**, 45 (1927). — 14. Ullrich K., Zverolk Obzor **5**, 121. — 15. Vink H., Tijdschr. Diergeneeskde. **57**, 147(1930).

Lebenslauf.

Am 3. April 1912 wurde ich, Irmgard Maria Saßenhoff, als Tochter des Volksschullehrers Martin Hampp und seiner Ehefrau Barbara Maria geb. Motschenbacher zu München geboren. Von September 1918 bis Ostern 1922 besuchte ich die Volksschule in München. Ab 2. Mai 1922 war ich Schülerin des Städt. Mädchenlyceums an der Luisenstraße in München und trat am 1. Mai 1925 in das Mädchenreformrealgymnasium der gleichen Anstalt über. Ostern 1931 legte ich die Reifeprüfung ab. Vom Sommersemester 1931 bis Sommersemester 1935 studierte ich an der Universität München Tierheilkunde und bestand am 12. Dezember 1935 die Tierärztliche Prüfung. Am 24. August 1933 verheiratete ich mich mit Dipl. agr. Julius Saßenhoff. Vom 1. Januar 1936 bis 1. April 1936 habe ich am Schlachthof München praktiziert.

Seit November 1934 bin ich mit vorliegender Arbeit beschäftigt.



Abb. 1. Tuberkulose (Silberfuchs).
Knotenförmiger Herd in der Darmwand mit umfangreicher Nekrose.
Homal 1, Obj. 5, Balg 41. H.-E.

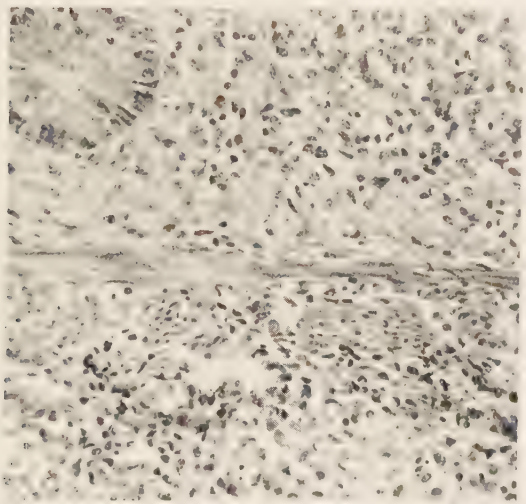

Abb. 2. Tuberkulose (Silberfuchs).
Infiltration der Darmschleimhaut und der Submucosa mit Epitheloidzellen. Drüsen der Mucosa nur noch teilweise erhalten.
Homal 3, Obj. 20, Balg 41. H.-E.

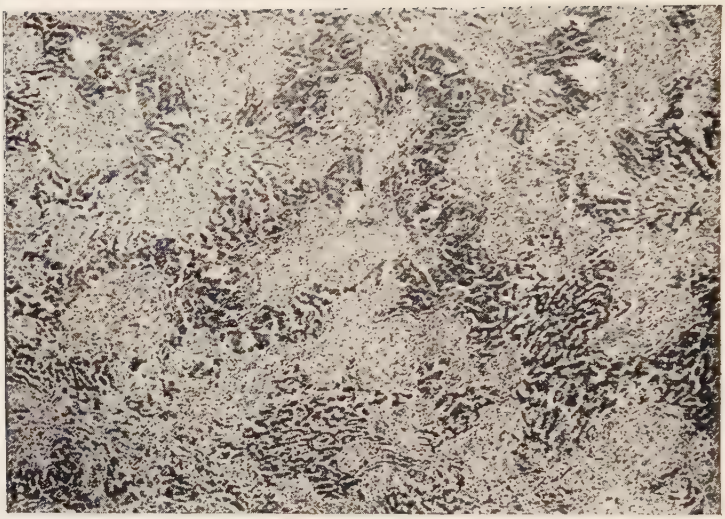

Abb. 3. Tuberkulose (Silberfuchs).
Leberherde (Übersichtsbild). Homal 1, Obj. 5, Balg 46. H.-E.

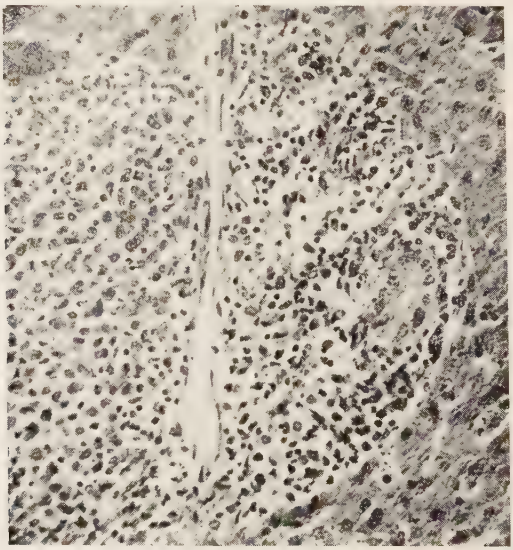

Abb. 4. Tuberkulose (Silberfuchs).
Leber-Einzelherd mit Gefäß. Homal 3, Obj. 20, Balg 20. H.-E.

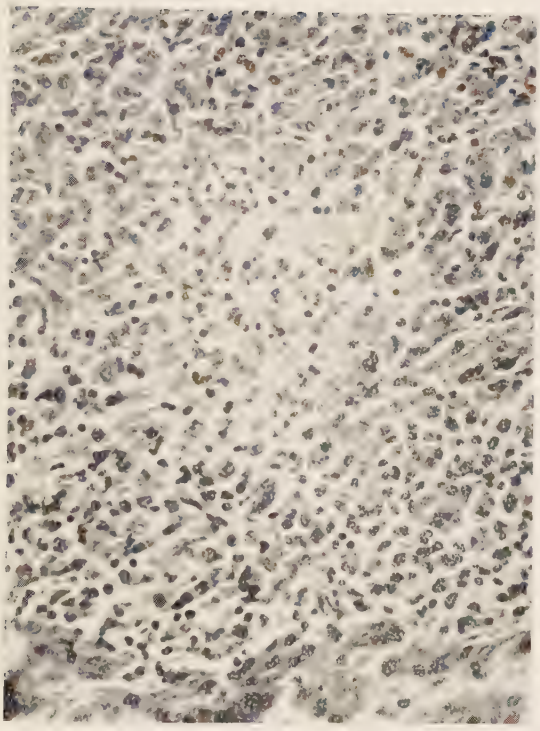

Abb. 5. Tuberkulose (Silberfuchs).
Leber-Einzelherd mit beginnender zentraler Nekrose.
Homal 3, Obj. 20, Balg 20. H.-E.

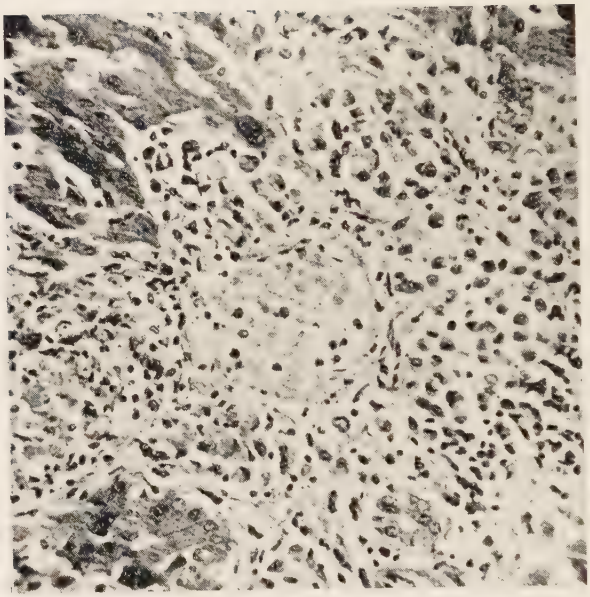

Abb. 6. Tuberkulose (Silberfuchs).
Diffuse Infiltration der perivasculären Lymphbahnen (Leber).
Homal 3, Ob. 20, Balg 22. H.-E.

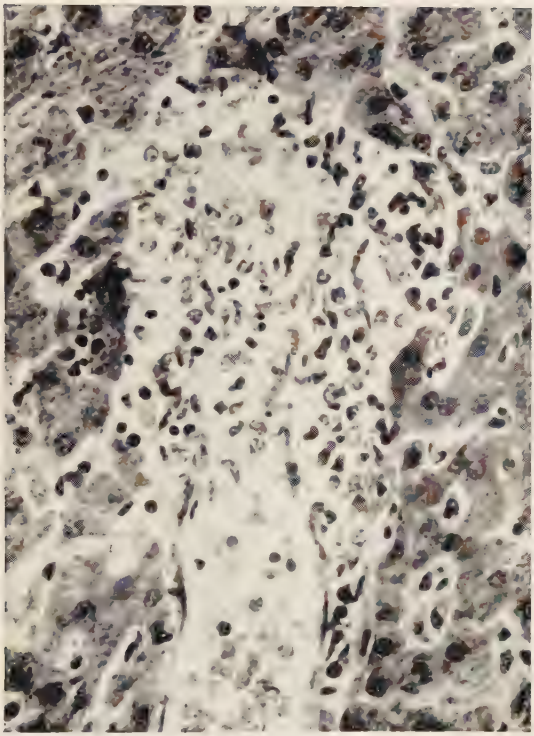

Abb. 7. Tuberkulose (Silberfuchs .
Einwucherung von Epitheloidzellen in die Gefäßlichtung (Leber).
Homal 3, Obj. 20, Balg 36. H.-E.

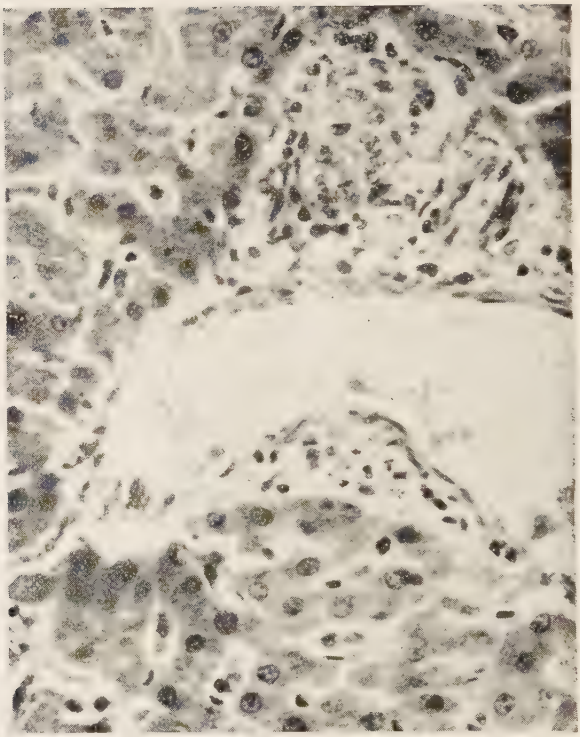

Abb. 8. Tuberkulose (Silberfuchs).
Sog. Intimagranulom u. Herd in der perivasc. Lymphbahn (Leber).
Homal 3, Obj. 20, Balg 36. H.≠E.

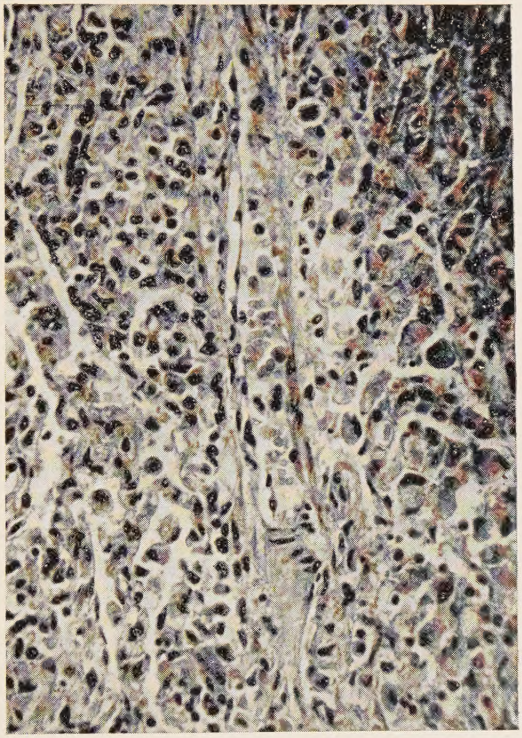

Abb. 9. Tuberkulose (Silberfuchs).
Diffuse Epitheloidzellinfiltration der Lunge.
Homal 3, Obj. 20, Balg 30 H.-E.